北海道大野記念

若年脳梗塞の再発予防へ

経皮的卵円孔開存閉鎖術を開始

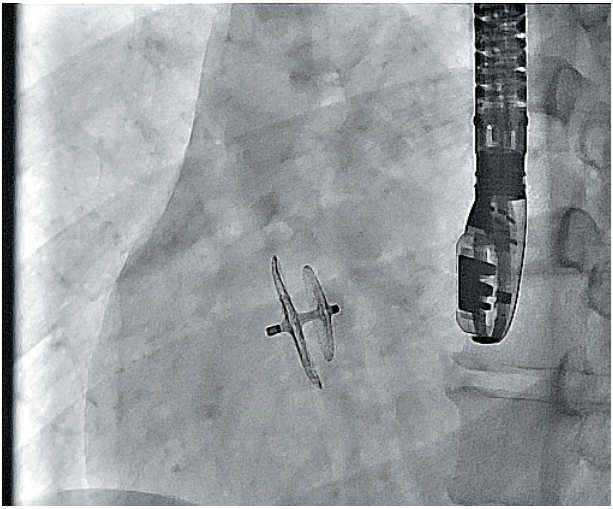

西区の北海道大野記念病院（齋藤孝次理事長、大川洋平院長・276床）は、若年者の潜因性脳梗塞の再発予防へ、カテーテルを使った経皮的卵円孔開存閉鎖術を開始した。実施施設の認定は、道内2施設目。低侵襲で負担が少なく、QOL改善が期待できる。

卵円孔は、胎児期の心房中隔に備えられている右房から左房への連絡路のことで、肺呼吸ができない胎児にとって必須の構造だが、多くは生後数日で自然に閉じる。しかし25%ほどは閉じないまま成長し、卵円孔開存として残存する。

近年、研究が進み、通常は肺に運ばれるはずの静脈血栓が、卵円孔を通過して動脈に運ばれ、脳梗塞の原因となる危険性があると判明した。

一方、原因不明の脳梗塞に対して、従来は薬物療法を主体に対応してきたが、再発率が高いのが課題となっていた。

海外の研究でこうした症例に対し卵円孔開存を閉鎖したところ、脳梗塞の再発を防げることが分かり、経皮的卵円孔開存閉鎖術が注目されるようになった。

2枚のディスクで孔を塞ぐ

同病院が導入したのは、大腿部からカテーテルを挿入し、卵円孔まで閉鎖栓を運ぶ術式。折りたたまれた形状記憶合金製の閉鎖栓を卵円孔部分に入れ、そこで開いて孔を塞ぐ。

手術の対象は、原則60歳以下の潜因性脳梗塞の再発予防患者。卵円孔の有無だけでなく、アテロームやラクナ、心原性など、ほかの脳梗塞の原因が無いかをしっかりと確認する必要があるため、山下武廣副院長、三浦史郎循環器内科医長と呉林英悟同医師を中心に、循環器内科と脳神経外科がタッグを組んだブレインハートチームを結成し、対応している。

適応は、経頭蓋超音波ドプラ法や経胸壁心エコーで判断し、陽性の場合は経食道心エコーで卵円孔開存の存在確認や形態検査を行い、RoPEスコア、ハイリスク卵円孔スコアの2つでスクリーニングしている。

検査、手術とも低侵襲で、患者の負担は少ない。施設認定を受けてから、3例を実施し、良好な結果を得ているという。

若い患者にとって、脳梗塞の再発を繰り返すことは、不安が大きく、日常生活に大きな支障が出る。再発防止には薬の長期服用が必要なため、妊娠をあきらめていた患者が、同閉鎖術を行うことで、将来的に妊娠が可能となったケースもある。

呉林医師は、他の医療機関に向けて「若い患者で少しでも疑われるようなら、気軽に紹介してほしい」と呼び掛けている。